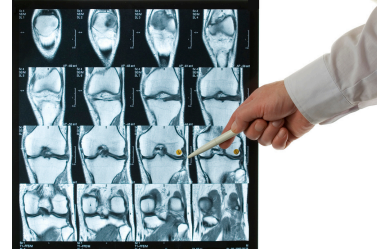
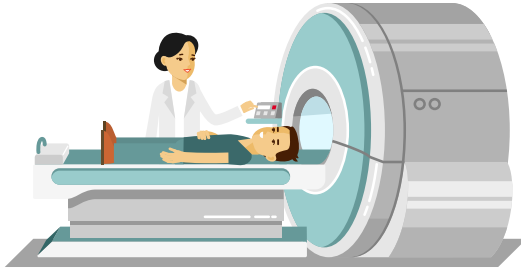


Epanchement articulaire non inflammatoire

Dr Constance BEAUDOIN



Liquide mécanique : quand prescrire une IRM ?

Sujets > 60 ans

Le plus souvent, les radios suffisent pour confirmer l'existence d'une arthrose +/- chondrocalcinose.

Indications de l'IRM

- Liquide mécanique et radios normales
 - Méniscopathie ?
 - Chondropathie sans arthrose radiologique ?
- Sujet jeune sans pathologie locale connue
- Traumatisme récent
- Gonalgie brutale uni-compartmentale : nécrose/fracture de contrainte qui indiquerait une mise en décharge du compartiment