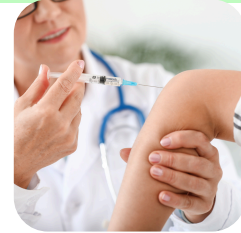
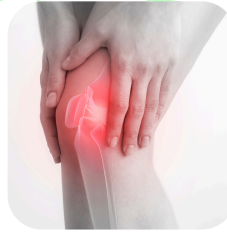
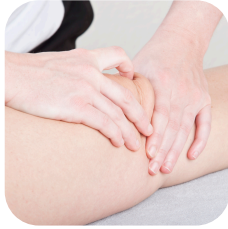# Epanchement articulaire

## Récent - 1er épisode - Hors contexte évident

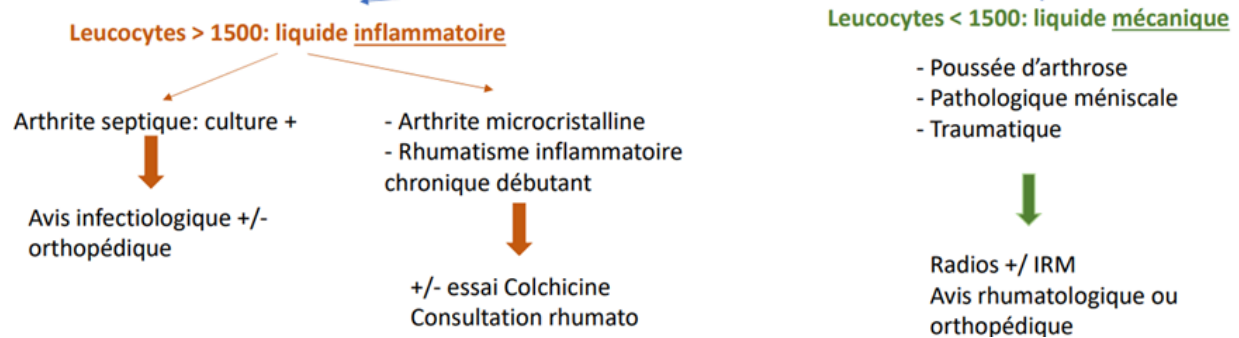
Dr Constance BEAUDOIN



### Epanchement aigu

#### PONCTION

examen CYTOLOGIQUE et bactériologique, recherche cristaux



## Comment raisonner devant un liquide inflammatoire ?

### ► Un liquide inflammatoire n'est jamais une poussée d'arthrose

- **Si fièvre**
  - Infection, pathologie microcristalline, rarement rhumatisme inflammatoire débutant
  - Pas d'antibiotique avant ponction
  - Essai Colchicine possible
- **Présence de microcristaux dans le liquide ≠ poussée microcristalline**
  - Liquide mécanique = poussée congestive d'arthrose secondaire à pathologie microcristalline ==> Colchicine inutile
  - Poussée microcristalline : liquide inflammatoire
- **Aucune place à l'imagerie avant la ponction.** La présence d'anomalies radio/IRM n'apportera pas d'info sur diagnostic



- *Chez un sujet arthrosique connu, ponctionner si contexte inquiétant : fièvre, traumatisme, plaie, chirurgie ou infiltration récente*
- *Particularités du genou avec prothèse : épanchement possible dans les 6 mois qui suivent la chirurgie*